

**B.G. / 130 / \*1948**

***Anamnese***

- starker Raucher, Gesundheitszustand normal, Mundhygiene gut
- seit 2013 mit Teleskopkronen im OK/UK versorgt

***Intraoraler Befund***

- chronische Schleimhautreizung im OK, vor allem palatinal
- chronische Druckstellen durch den Lingualbügel und Prothesensättel
- extrem festsitzende teleskopierte Pfeilerzähne im OK und UK
- dicker Morphotyp, ausreichend befestigte Gingiva

***OPG-Befund***

- apikale Aufhellung des endodontisch behandelten Zahnes 16
- periapikale Ostitis Zahn 27, V.a. Paro-Endo-Läsion
- Z. n. WSR regio 43 mit apikaler Aufhellung sowie Z. n. WSR 45

***Präoperative Planung / DVT***

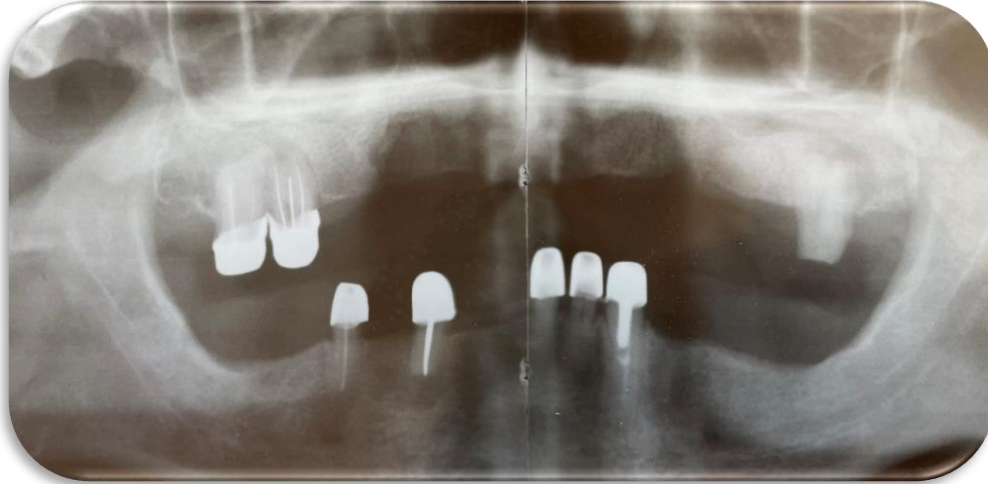
1. Weitere Ausheilung der Extraktionswunden im OK
2. OK-Implantation für gaumenlosen Zahnersatz  
Extraktion des nicht mehr erhaltungswürdigen Zahnes 27 in oder erst nach der prothetischen Versorgung geplant
3. UK-Implantation für Anfertigung von Zahnersatz ohne Lingualbügel

***Patientenwunsch:***

- OK - möglichst festsitzender Zahnersatz ohne ästhetische Ansprüche
- UK - Zahnersatz möglichst ohne Lingualbügel

## Behandlungsverlauf

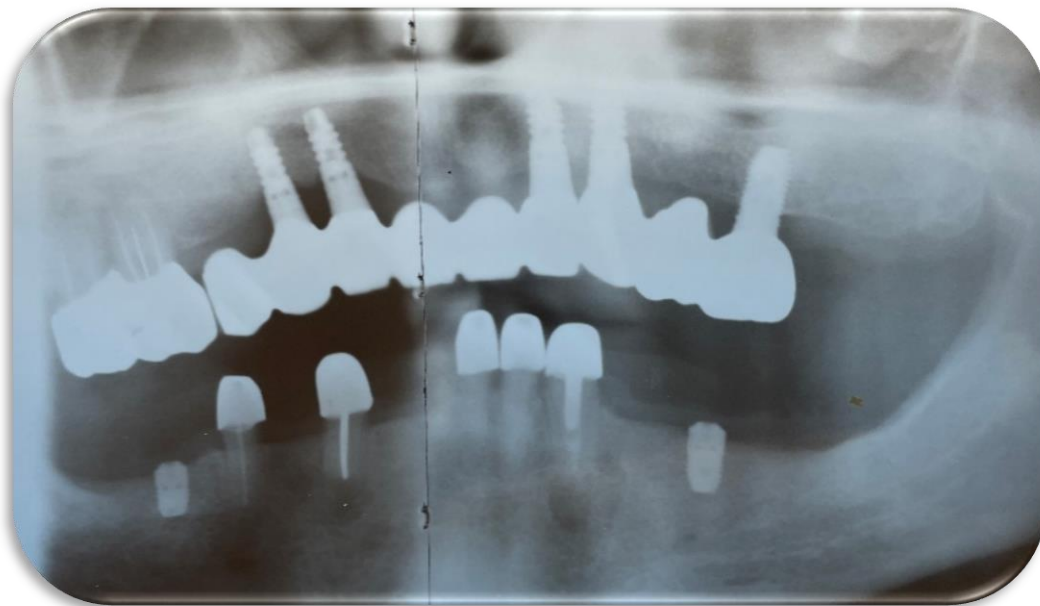
**15.12.2015 OPG- Anfangszustand**



**FALL 1 OK - Implantation im stark reduzierten Restgebiss**

**FALL 2 UK - Implantation im stark atrophierten SZG**

**30.08.2018 OPG- Endzustand**

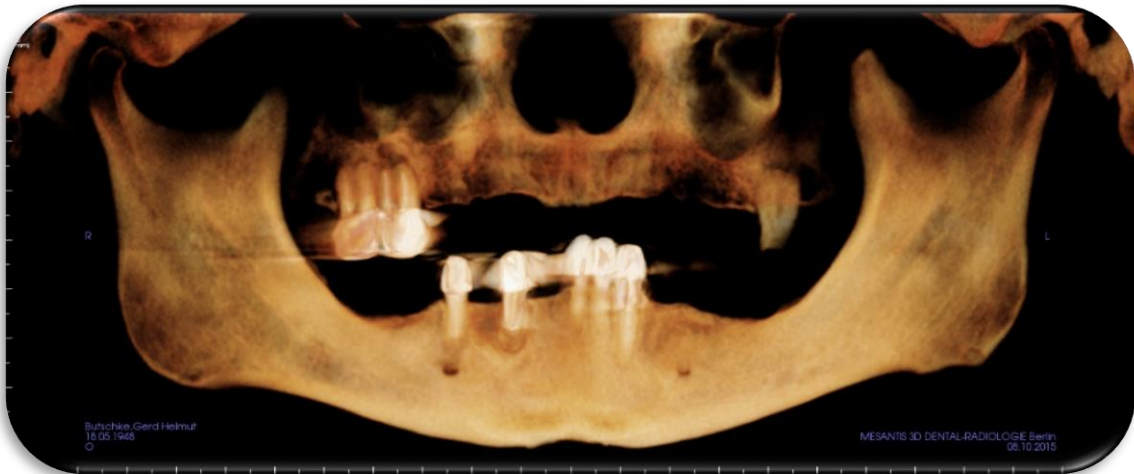

## FALL 1 OK - Implantation im stark reduzierten Restgebiss

27.07.2015 allumfassende Implantataufklärung / vor allem Motivation zur Mundhygiene und Raucherabstinenz/ Möglichkeiten einer implantatgestützten oder implantatgetragenen prothetischen Versorgung usw.

06.10.2015 Abdrucknahme für die Anfertigung einer Orientierungsschablone, die er leider am Tag der DVT-Aufnahme vergessen hat

### 08.10.2015 DVT



*DVT - Überweisungsbefunde vom 08.10.2015:*

*Prinzipiell ausreichendes Knochenangebot regio 11-15,21-26*

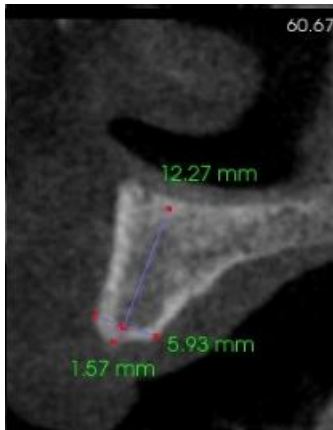
*Periapikale Osteolyse des Zahnes 27 mit Fenestration des Sinusbodens*

15.12.2015 Implantataufklärung anhand der DVT-Aufnahmen und unter Belassen der noch vorhandenen teleskopierenden Pfeilerzähne 16,17,27

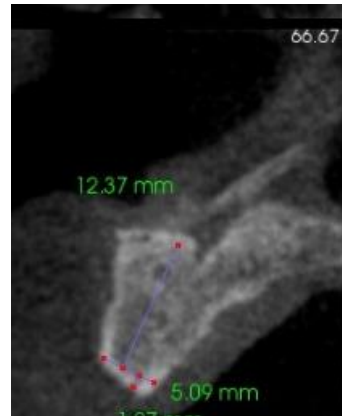
Zahn 27 dient vor allem als Stützpfiler bis zum Abschluss der definitiven Versorgung, vor allem für die Einheilphase der Implantate sowie zum Erhalt der Stützzone linksseitig

u.a. Anfertigung einer postoperativen Wundschutzplatte

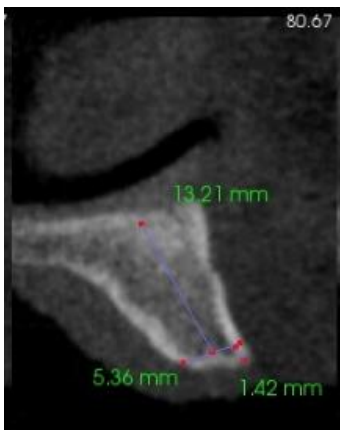
*Cross-Sections / regio 14,15*



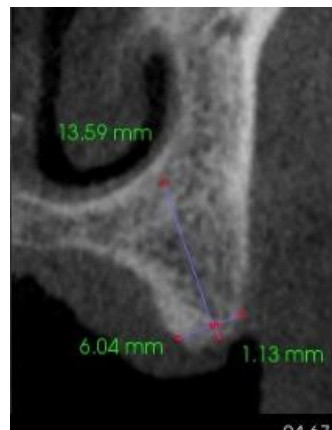
*Cross-Sections / regio 12*



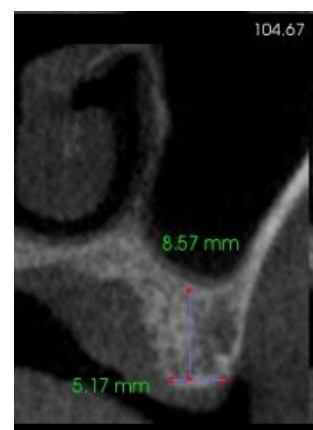
*Cross-Sections / regio 22*



*Cross-Sections / regio 24,25*

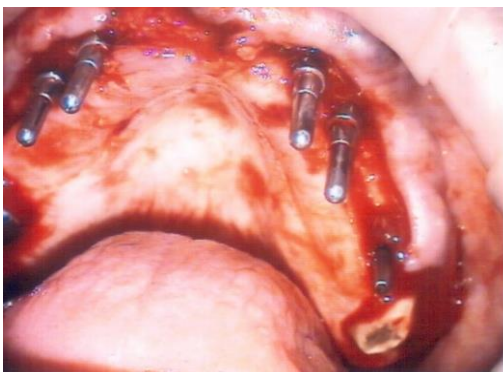


*Cross-Sections 27*



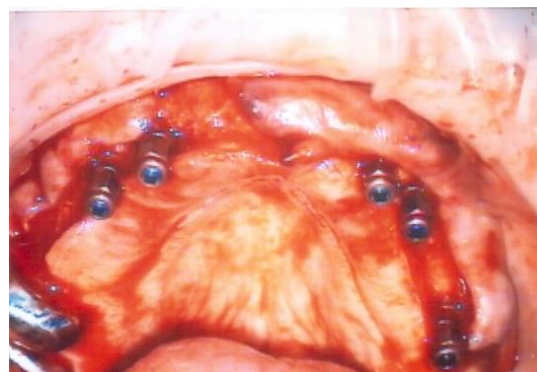
09.02.2016 **Implantatinsertion** regio 14,12,22,24 und 27 (mit ISL)

*Bild 1*



Überprüfen der Einschubrichtung

*Bild 2*

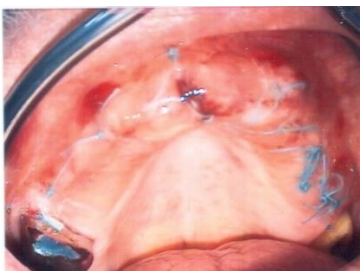


vor Entfernen der Einbringhilfen

## Intraoperative Mitschrift

|  |
|--|
| 09.02.16 - OP -  |
| → regio 14 - 27: - Injektionen + Cito (3 Ampullen)<br>- Kieferraumverschluss   |
| → 14, 12, 22, 24, 27: - Crestal, Palot SkY 8mm + 10mm<br>→ 27: - SkY $\varnothing 3,5 \times 10$ ; $\varnothing 4,0 \times 10$ - Schlitz $3,7 \times 9,5$<br>- Implantatinsertion Schlitz $4,5 \times 9,5$ |
| → 14, 12, 22, 24: - Palot SkY 12mm; SkY $3,5 \times 12$ ; $4,0 \times 12$ mm<br>- 4x Implantatinsertion Schlitz $4,2 \times 11,5$  |
| → alle Implantate mit PPy-Flaser 4,2x2mm abgedeckt   |
| → Naht, Silcosoyl, Wund-Schlinge eingepflegt   |
| → OPG  |

Bild 3



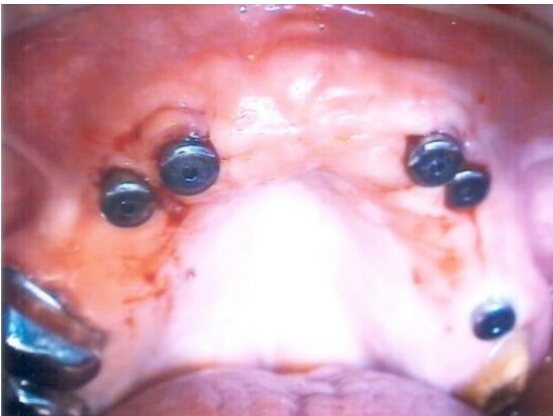Kontrolle 1 Tag postoperativ

16.02.2016 Nahtentfernung

16.03.2016 weichbleibende Unterfütterung

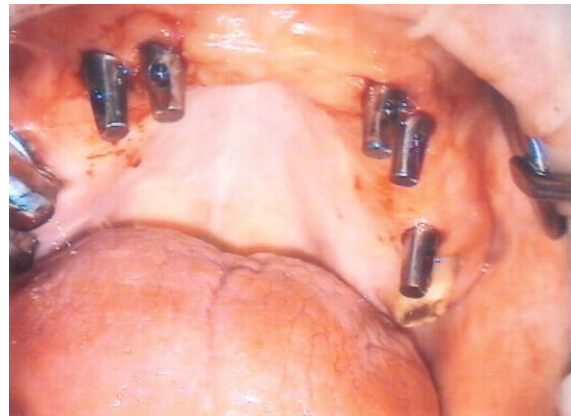
## Weiterbehandlungen

Bild 4



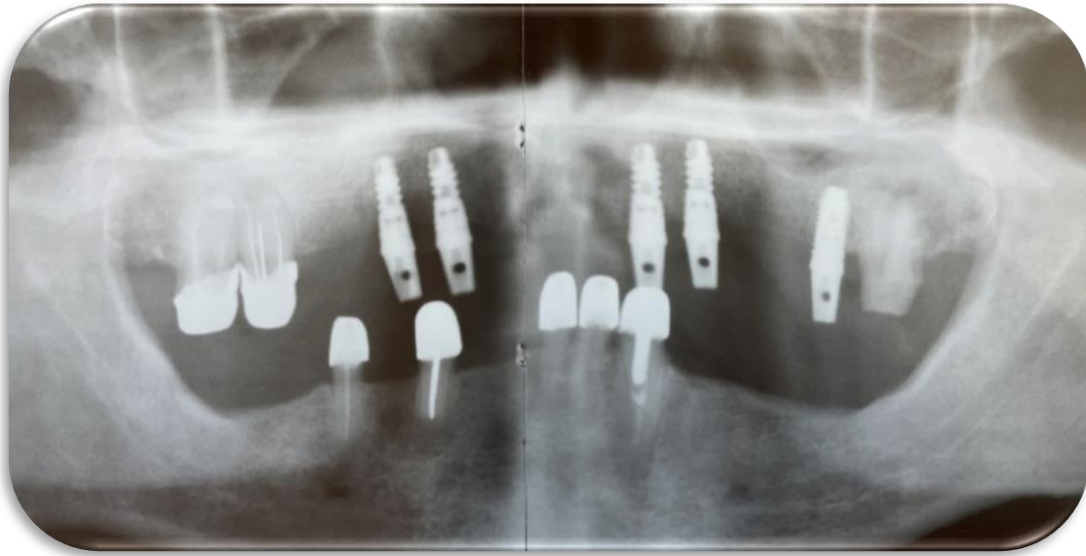
09.06.2016 Freilegung /Gingivaformer

Bild 5



08.06.2016 abgewinkelte Abutmentanprobe

30.06.2016 OPG-Kontrolle Abutmentsitz vor Eingliederung des LZP's



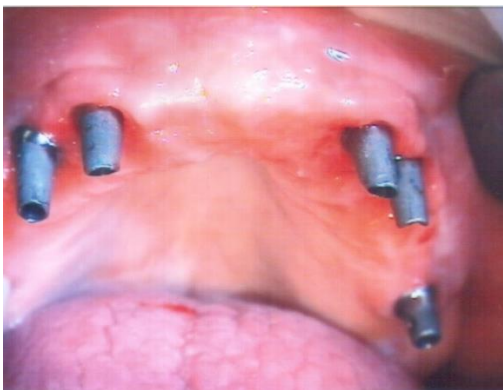16.02.2017 Weiterbehandlungen nach einem Jahr Tragezeit

OPG-Kontrolle der Abformhilfen nach offener Abformung

09.03.2017 diverse Anproben

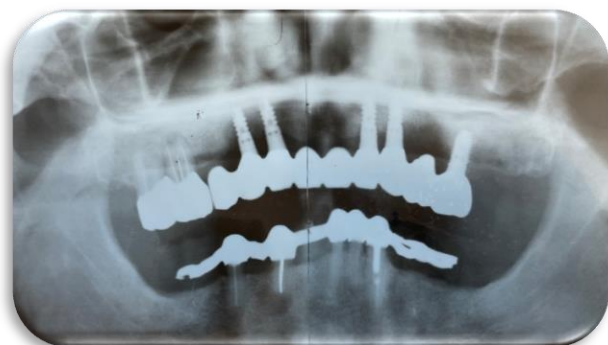
04.04.2017 **Eingliederung ZE/ OPG**

*Bild 6*



*individuell hergestellte Abutments*

*OPG -Kontrolle*

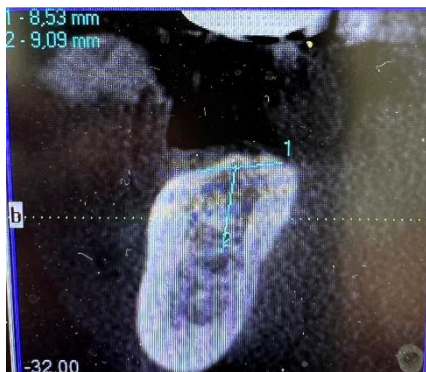

## FALL 2 UK - Implantation im stark atrophierten SZG

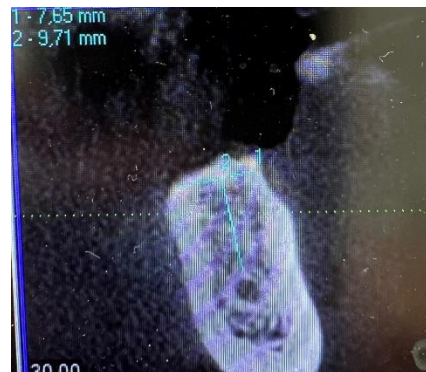13.07.2017 Implantataufklärung / Risiken UK-SZB ohne erneutes DVT

Grundlage ist die Ausmessung am DVT von 2015

*Cross-Sections / regio 47*



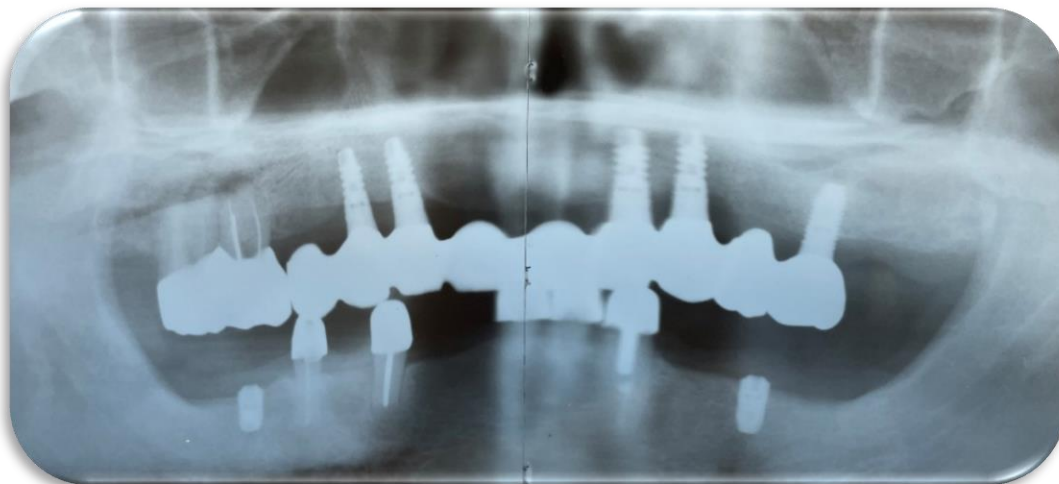
*Cross-Sections / regio 37*



10.10.2017 erneute Aufklärung über Implantatsetzung im UK-Bereich mit und ohne Augmentation sowie die Alternativen der Zahnersatzversorgung ohne Implantation

07.11.2017 Implantatinsertion regio 47 und 37

*OPG postoperativ*



## Intraoperative Mitschrift

07.11.17

- OP -

→ 46: - Anästhesie, Kiefernhammwechsel

- Traumatikoperete entfernt

- Crestal, Pilot SKY 8mm, SKY  $\varnothing 3,5 \times 8$ mm,  
SKY  $\varnothing 4,0 \times 8$ mm

→ Position zu 45: 6mm Abstand nach distal

- Versuch Implantatinsertion Astra TX 4,0x8

→ Pat. hat Schmerz, spürt Druck

→ daher Implantatinsertion Astra TX 4,0x6

+ Cover Screw Einheitschraube mit Drehmoment

→ 36: - Anästhesie, Kiefernhammwechsel

- Crestal, Pilot 8mm, SKY  $\varnothing 3,5 \times 8$  +  $\varnothing 4,0 \times 8$

→ Position zum letzten Zahn: 12mm nach distal

→ Implantatinsertion Astra TX 4,0x8

+ Cover Screw Einheitschraube mit Drehmoment

- Naht 5/0 + 4/0

- Solcoseryl

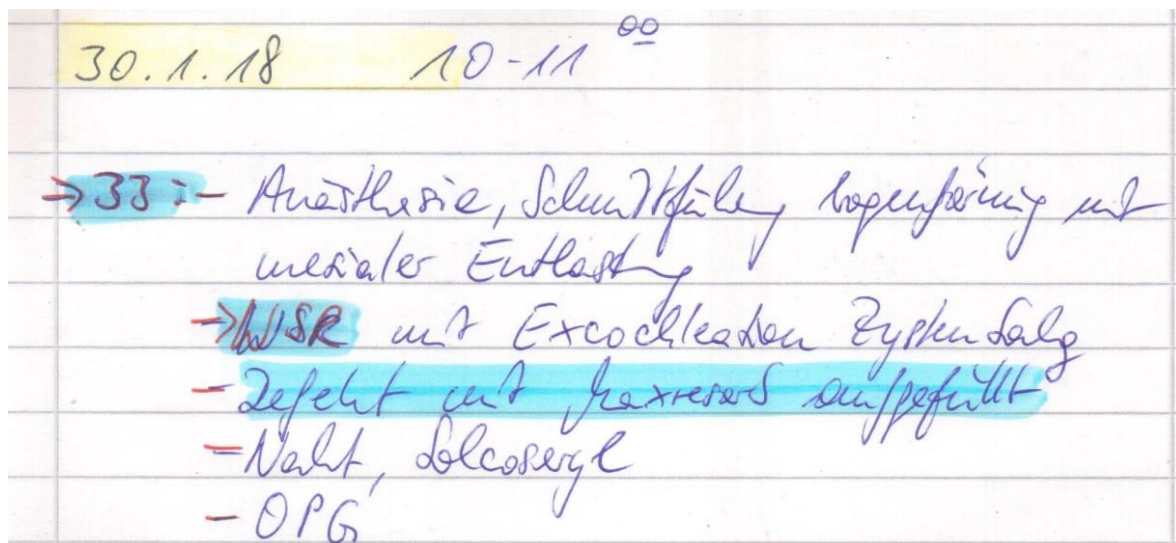
→ OPG

15.11.2017 Nahtentfernung

05.12.2017 weichbleibende Unterfütterung



30.01.2018 Zystektomie Zahn 33



20.03.2018 Freilegung

23.04.2018 Ausformung

23.05.2018 offene Abformung

14.06.2018 Anprobe

04.07.2018 Eingliederung ZE

Bild 7

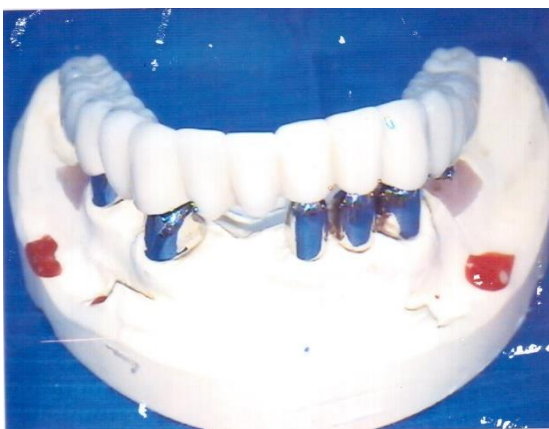

Bild 8

